Doc. MUDr. Petr Štádler, Ph.D.,
a kolektiv

MINIINVAZIVNÍ PŘÍSTUPY V CÉVNÍ CHIRURGII

maxdorf jessenius

KAPITOLA 6

Vyšetřovací metody

6.1 KLINICKÉ VYŠETŘENÍ

Klinické vyšetření představuje základ ke stanovení správné diagnózy. Na začátku většinou praktický lékař provede prvotní selekci pacientů a odfiltruje nemocné s příznaky, které nejsou součástí cévního onemocnění. Dalším krokem je odborné vyšetření, kdy lékař stanoví nebo potvrdí na základě dostupných vyšetřovacích metod diagnózu a navrhne optimální léčbu.

Anamnéza

Představuje důležitou součást klinického vyšetření, kdy u pacienta sledujeme určité projevy cévního onemocnění v předchorobí. Pacient může mít obtíže *akutní* nebo *chronické*. Akutní obtíže vznikají náhle z plného zdraví, nebo dojde k náhlému zhoršení existujících potíží. Některé cévní problémy mohou být zpočátku nevýrazné a přechodné, pacient jim nemusí přikládat váhu, ale mohou signalizovat závažnost onemocnění. To platí například u přechodné ischemie mozku na základě stenózujícího postižení krkavic. Proto je velice důležité, aby se lékař konkrétně dotazoval na krátkodobé parestezie, poruchy řeči, zraku atd. K typickým chronickým obtížím patří *klaudikace* jako projev postižení tepenného řečiště. Klaudikace mohou předcházet akutní trombóze v důsledku významné stenózy tepny. Podle druhu klaudikací je možné odhadnout místo postižení příslušné tepny. Nejčastěji jsou přítomné *lýtkové klaudikace*, ukazující na postižení stehenní tepny, *hýžďové* (u mužů s možnou erektilní impotencí) signalizují stenózy nebo uzávěr v oblasti břišní aorty nebo pánevních tepen a *plantární klaudikace* doprovázejí obliterující postižení bércových tepen. *Tranzitorní ischemická ataka* upozorňuje na cerebrovaskulární insuficienci, *bolesti břicha*, zvláště po jídle, mohou signalizovat postižení viscerálních tepen, neléčená *hypertenze* pak možnost vzniku *akutní disekce aorty* atd. Pro akutní tepenné uzávěry však bývá vedoucím příznakem *bolest*.

Bolest představuje obvykle první symptom, bývá u akutních tepenných uzávěrů těžká, pacienti si stěžují na difuzní končetinovou bolestivost bez možnosti najít úlevovou polohu. U aortální trombózy může být vedoucím příznakem končetinová paralýza, která může nemocného přivést k neurologovi nebo internímu lékaři, a někteří autoři uvádějí tuto symptomatologii až v 84 %.

Parestezie bývá známkou pokračující progrese ischemie. Porucha propriocepce a citlivosti nastupuje ihned na začátku tohoto postižení.

Ztráta motorické funkce nastupuje jako důsledek dalšího pokračování poruchy prokrvení a je způsobena ischemickou myopatií. Ztráta dorzální a plantární flexe potvrzuje ztrátu funkce flexorů a extenzorů na dolní končetině. V důsledku další progrese ischemie vznikají svalové infarkty lýtka a jejich otok, což má za následek lýtkovou palpační bolestivost. Asi po 8 hodinách trvání ischemie dochází ke svalovým kontrakcím a rigiditě, které již naznačují ireverzibilní poškození.

6.2 ZOBRAZOVACÍ METODY

Duplexní sonografie

Je jednoduchá neinvazivní metoda k vyšetření cév. Sonograficky lze vyšetřit většinu cév lidského těla, ale je třeba mít na mysli jasný cíl s konkrétní položenou otázkou. Důležitý je cíl vyšetření, který může být zaměřen na přítomnost výdutě nebo stenózy tepny, průchodnost cévní rekonstrukce, flebotrombózu, infekci cévní rekonstrukce atd. U akutních tepenných uzávěrů může také verifikovat místo zaklínění vlastního embolu a potvrdit nasedající trombózu. V žádném případě však nenahrazuje vyšetření fyzikální. Při nutnosti znázornění velkého rozsahu tepen volíme raději vzhledem k časové náročnosti takového vyšetření jiné zobrazující techniky, i když v některých případech může ultrazvuk upřesnit nejasnosti těchto vyšetření. Jedná se například o kalcifikace v oblasti větvení krkavic, které snižují výtěžnost CT-angiografie (CT-AG), a kde se ultrazvuk uplatňuje k upřesnění nálezu. Dokonalá ultrazvuková vyšetření krkavic bývají v současné době již dostačující k indikaci operačního nebo endovaskulárního zákroku na těchto tepnách. Ultrasonografie má své nezastupitelné místo při diagnostice thoracic outlet syndromu (TOS), dispenzarizaci pacientů s AAA, sledování průchodnosti cévních rekonstrukcí, posuzování stenóz v anastomózách, sledování a diagnostice endoleaku u pacientů po endovaskulárních výkonech na aortoiliackém řečišti, vyšetření vhodnosti autologních žilních náhrad, verifikaci stenózy před intervencí, ale i jako pomocný nástroj při punkci velkých žil atd. Duplexní sonografie se může uplatnit i při diferenciální diagnostice mezi vysokoprůtokovými arteriovenózními malformacemi a hemangiomy.

CT-angiografie (CT-AG)

Přináší kvalitativně vyšší typ vyšetření s větším rozsahem a možností kalibrace cév před endovaskulárním zákrokem. Je metodou volby pro vyšetření aorty a dalších velkých tepen, zvláště v oblasti oblouku aorty, viscerálních tepen, ale i některých tepen dolních končetin (obr. 6.1a). Pomocí tohoto vyšetření diagnostikujeme embolii nebo trombózu v příslušném povodí, či akutní disekci aorty, která se může významně podílet na končetinové nebo viscerální ischemii.

Prostřednictvím sebraných dat je možno následně vytvořit 2D nebo 3D rekonstrukce (obr. 6.1b). Určitým problémem může být sumace obrazu se sklerotickými pláty v tepnách obsahujícími vápník. Vyšetření je spjato s intravenózním podáním kontrastní látky.

MR-angiografie (MR-AG)

Nabízí vyšetření s absencí ionizujícího záření a minimalizací rizik podání kontrastní látky. Při podání paramagnetické kontrastní látky jde o aplikaci do periferní žíly při zanedbatelné možnosti výskytu alergické reakce a nefrotoxicity ve srovnání s jodovými kontrastními látkami, které se používají během CT vyšetření (obr. 6.2). Mezi nevýhody MR patří vyšší cena ve srovnání s CT, nutnost větší spolupráce ze strany pacienta, delší doba vyšetření a některé kontraindikace (osoby s MR inkompatibilními implantáty). MR-AG je velmi vhodnou metodou pro zobrazení patologických stavů hrudní a břišní aorty, magistrálních krčních tepen, renálních tepen a do určité míry i končetinových tepen.

Nativní MR-AG umožňuje zobrazení cévního řečiště bez podání kontrastní látky a je tedy výkonem zcela neinvazivním. Uplatňuje se při vyšetření intrakraniálních tepen nebo žil, (aneurysmata, A–V malformace), bifurkace společných karotid nebo vertebrálních tepen. Technologický rozvoj MR nabízí provádět velmi rychlá vyšetření v okamžiku průchodu kontrastní látky vyšetřovanou oblastí. Kontrastní MR-AG je velmi vhodnou minimálně invazivní metodou k detekci patologických stavů v oblasti thorakoabdominální aorty, anomálií malého oběhu, krčních a renálních tepen. Své uplatnění nachází i při vyšetření tepen

KAPITOLA 8

Rukou asistovaná operace

Rukou asistovaná laparoskopie (RAL) představuje techniku, při které používá chirurg svoji nedominantní ruku v operačním poli pomocí *„hand-portu“* a dále běžné laparoskopické nástroje (obr. 8.1). V anglosaské literatuře bývá tato technika označována jako *hand-assisted.* Operační výkon je prováděn v pneumoperitoneu a kromě handportu jsou standardně použity porty pro laparoskopické nástroje.

Někteří cévní chirurgové byli ve druhé polovině minulého století fascinováni výbornými výsledky laparoskopických operací v chirurgii a gynekologii a začali uvažovat jak zařadit tuto techniku k rekonstrukci břišní aorty a pánevních tepen. Laparoskopická cévní chirurgie je velice náročná a vyžaduje dlouhou *„learning courve“*. V důsledku většinou nedostatečných zkušeností cévních chirurgů i kardiochirurgů v laparoskopii a thorakoskopii se myšlenka o hand-assisted chirurgii jevila jako důležitý krok k rozvoji minimálně invazivních metod na poli cévní chirurgie. Na jedné straně při ní probíhá nácvik laparoskopických technik a na straně druhé působí ruka v dutině břišní jako určitá pojistka bezpečnosti pro pacienta. Významné kalcifikace aorty nebo pánevních tepen mohou právě způsobit obtíže při umístění laparoskopických svorek nebo laparoskopickém šití anastomózy s možností nepříjemného krvácení během operačního zákroku. U obézních pacientů pak může někdy být laparoskopický cévní výkon při nedostatečné erudici chirurga nemožný.

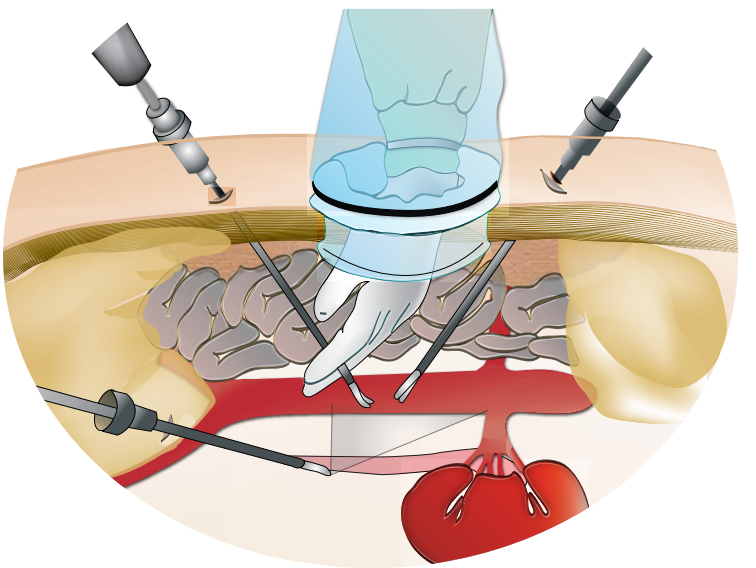

Obr. 8.1 Rukou asistovaná operace (hand-port)

KAPITOLA 10

Laparoskopie a thorakoskopie

Myšlenka minimálně invazivní chirurgie je poměrně stará a zájem o zákroky s co nejmenším poškozením těla je stále aktuální. V průběhu vývoje bylo zapotřebí vyřešit maximální pohyblivost pracovní části nástrojů tak, aby bylo možno provádět i nejnáročnější úkony. Klasická konstrukce laparoskopických nástrojů umožňuje poměrně jednoduše řešit pracovní části nástroje. Určité vylepšení nabízí rotační ovladač na rukojeti.

10.1 LAPAROSKOPIE

Nadšení pro laparoskopickou cévní chirurgii nebylo nikdy tak velké jako ve všeobecné chirurgii a navzdory publikacím s velmi pozoruhodnými výsledky nebyla nikdy obecně přijata. K hlavním problémům laparoskopické cévní chirurgie patří vlastní přístup k aortě a pánevním tepnám, délka operačního výkonu a hlavně délka naložení svorky, která přímo úměrně závisí na zručnosti chirurga při šití cévní anastomózy.

Pomyslná edukační křivka „learning curve“ je pro cévní laparoskopické techniky poměrně náročná a chybí i zkušenosti cévních chirurgů v této minimálně invazivní technologii. Zkušenosti s laparoskopickými výkony na aortě začaly v roce 1993 (Dion), kdy byl proveden první laparoskopicky asistovaný aortobifemorální bypass. První úspěšná laparoskopická resekce výdutě břišní aorty byla pak provedena v roce 2001 (Dion). V České republice byla první laparoskopická iliakofemorální rekonstrukce provedena v roce 1997 (Dostalík), první aortofemorální o dva roky později (Dostalík) a první laparoskopická resekce výdutě břišní aorty pak v roce 2005 (Štádler).

Všechny typy laparoskopických cévních rekonstrukcí jsou prováděny v pneumoperitoneu (obr. 10.1), kdy je intraabdominální tlak udržován na hodnotě 12–15 mmHg (1,6–2 kPa). Poloha pacienta je na levém nebo pravém boku v úhlu 30–45° podle typu operace a příslušná horní končetina bývá umístěna na rámu. Umístění a počet trokarů závisí na typu rekonstrukce. Obecně lze však říci, že při pravostranném iliakofemorálním (IF) nebo aortofemorálním bypassu (AF) jsou trokary umístěny v pravé polovině břicha. V levé polovině břicha jsou trokary umístěny při levostranné AF rekonstrukci, aortobifemorální (ABF) rekonstrukci a při operaci AAA (obr. 10.2). Pravostranný AF bypass je možné provést z levostranných trokarů a někdy může být tento přístup i výhodnější. Základní rozmístění trokarů u laparoskopických cévních rekonstrukcí je znázorněno na schematickém nákresu (obr. 10.3). Kromě běžného laparoskopického instrumentária jsou použity speciální cévní laparoskopické nástroje, mezi které patří cévní svorky, raspatorium, háček na dotahování stehů anastomózy, endoskopický skalpel, endoskopické jehelce a další (obr. 10.4). K základním operačním přístupům patří transperitoneální, retroperitoneální, transperitoneo-retroperitoneální přístup nebo modifikovaný transperitoneální přístup.

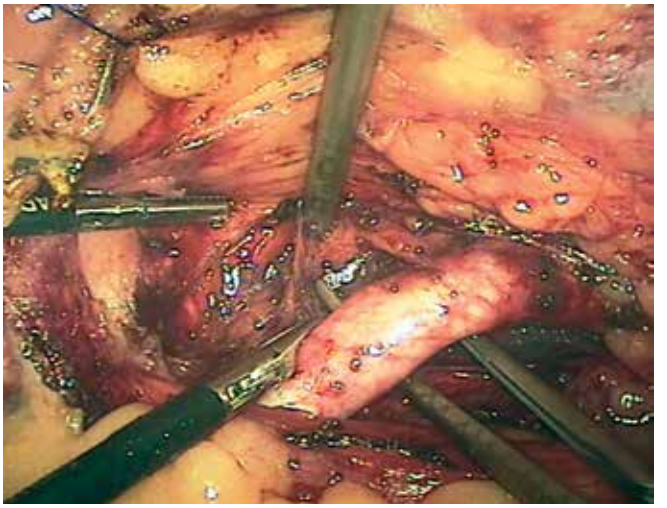

Obr. 10.1 Laparoskopická preparace pánevní tepny

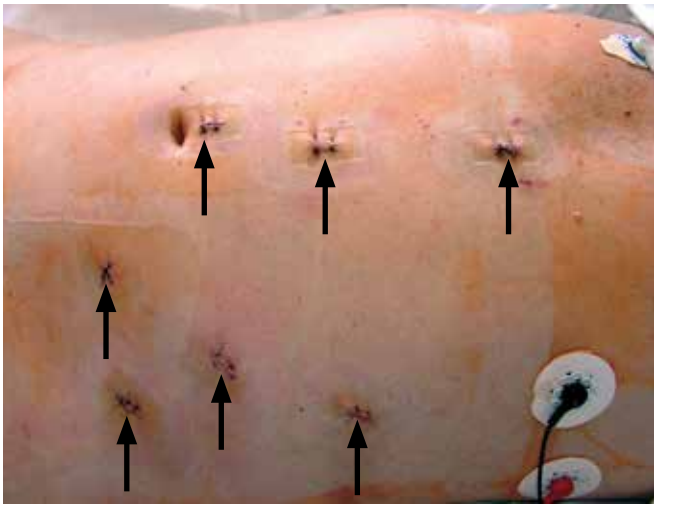

Obr. 10.2 Kosmetický efekt po laparoskopické resekci AAA

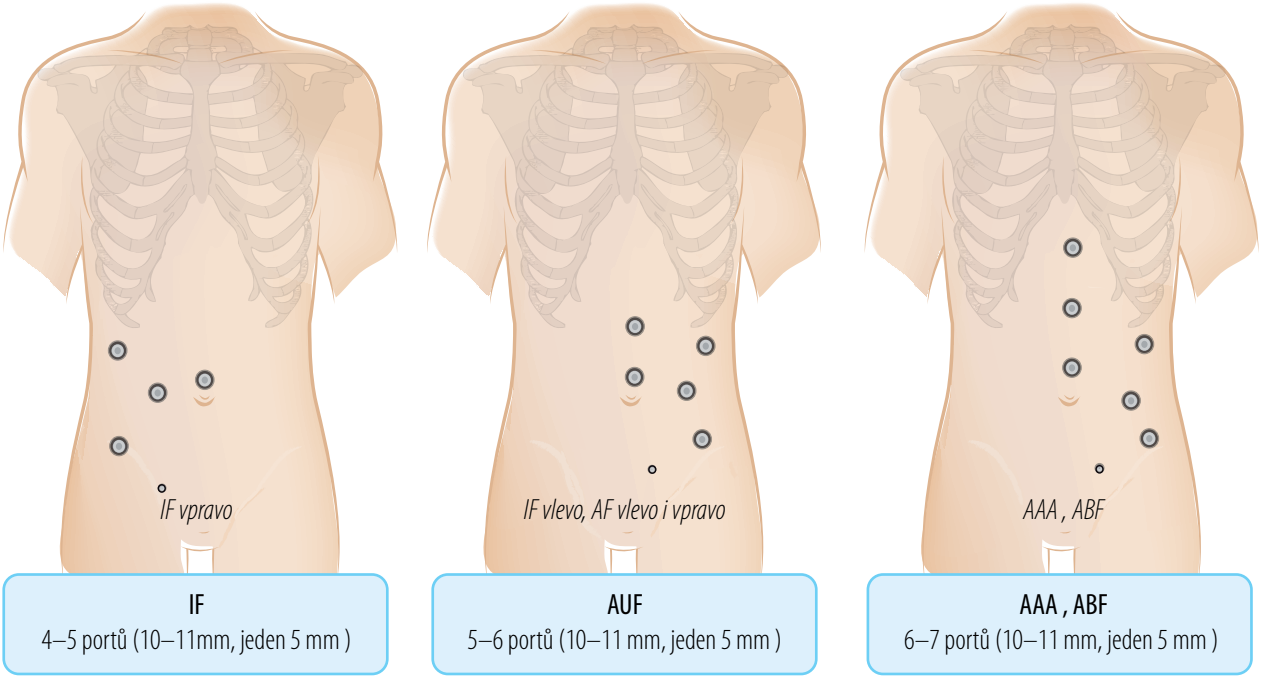

Obr. 10.3 Obvyklé umístění trokarů při laparoskopických cévních rekonstrukcích, IF – iliakofemorální bypass, AF – aortofemorální bypass (jednostranný), AUF – aortofemorální bypass – jednostranný, ABF – aortofemorální bypass (oboustranný), AAA – výduť břišní aorty

KAPITOLA 11

Robotika

V roce 1995 byla v USA založena společnost *Intuitive Surgical Inc.,* která má hlavní podíl na rozvoji robotické chirurgie. Podle výrobce je robotický systém nazvaný da Vinci z části proto, že právě Leonardo da Vinci vynalezl první jednoduché robotické zařízení, kdy ke své práci používal anatomické přesné a trojrozměrné detaily.

V roce 2000 FDA potvrdila robotický systém da Vinci jako zařízení pro laparoskopickou břišní chirurgii k odstranění žlučníku a v březnu 2001 pak k některým thorakoskopickým výkonům na plicích, jícnu a k odběru *arteria mammaria,* která je používána v kardiochirurgii při revaskularizaci myokardu. V červnu 2001 FDA povoluje roboticky asistovanou prostatektomii.

Určitým zlomem v oblasti minimálně invazivní chirurgie bylo užití moderní digitální technologie pro ovládání nástrojů, které je využíváno v robotické chirurgii.

Úkolem robotické chirurgie je usnadnit některé obtížné operační zákroky v různých chirurgických oborech. Robot nenahrazuje chirurga, ale dává mu schopnosti, které za běžných okolností nemá nebo jsou jen omezené. Důležitou podmínkou zůstává zachování miniinvazivity, protože je v dnešní době již nezpochybnitelné, že čím menší je invaze chirurgického zákroku, tím je po operaci rychlejší rekonvalescence i návrat operovaného do běžného života. Zatím ještě relativní nedoceněnou výhodou robotiky je možnost operace na dálku, která představovala původní zadání pro využití robotiky v kosmu nebo vojenství. Hlavní záměr spočíval v tom, že operatér může operovat – ovládat robota z místa, které je pro něj standardní, a nemusí být tedy dopraven do nepřístupné oblasti. Je to hlavně v případech, kdy nelze pacienta transportovat do specializovaného zařízení. Z tohoto pohledu stačí, aby bylo v místě operace robotické zařízení a běžně erudovaný chirurgický personál, který je schopen pacienta připravit k operaci, uvést do anestezie, reagovat na přání operatéra, zavést operační porty a je samozřejmě seznámen s funkcí robota. Robotická operace prováděná specialistou na dálku byla uskutečněna transatlanticky v roce 2001 *(Marescaux).* V současné době lze však tento typ zákroku stále považovat za experimentální, i když teprve budoucnost ukáže, zdali se operace na dálku začnou v medicíně uplatňovat.

11.1 OPERAČNÍ ROBOT DA VINCI

Operační robot je založen na principu multimotorického víceramenného systému a je složen ze tří hlavních částí. První částí je ovládací konzola, tzv. pracoviště operatéra, odkud se řídí ramena s nástroji a kde má operatér prostřednictvím 3D obrazu dokonalý přehled v operované oblasti. Zcela zásadní důraz v průběhu vývoje a výroby je kladen na bezpečnost operace. Důležité jsou zejména eliminace nebo redukce lidské chybovosti, které je možno považovat za významné prvky robotizace bránící mimovolním pohybům nástrojů. K bezpečnosti přispívá i bezkonkurenční kvalita viditelnosti v operačním poli a ergonomie ovládací konzoly redukující únavu chirurga. Chirurgické zákroky prováděné robotickým systémem da Vinci jsou také označovány jako *da Vinci chirurgie.* Operující lékař pomocí

Obr. 11.2 Pohyblivost robotických nástrojů (www.intuitivesurgical.com)

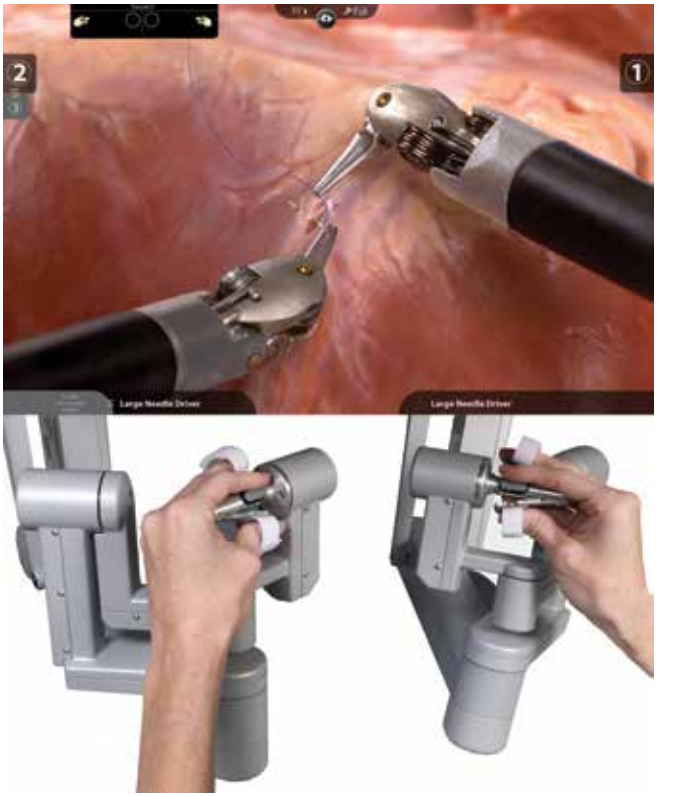

Obr. 11.3 Přenos pohybu z ruky chirurga na robotický nástroj (www.intuitive-surgical.com)

speciálních ovladačů, které připomínají počítačové joysticky, ovládá robotické nástroje umístěné na ramenech robota a zavedené prostřednictvím trokarů do pacientova těla – místa chirurgického zákroku (obr. 11.1b). Druhou částí je operační konzola s rameny a třetí je přístrojová věž. Na sále jsou obvykle další televizní obrazovky, na kterých mohou ostatní spolupracovníci sledovat probíhající operační výkon. Klasické laparoskopické nástroje jsou rigidní a nemají ohebné konce nástrojů. Pracovní konce robotických nástrojů jsou v podstatě pohyblivé jako ruka a dá se s nimi lépe manipulovat i v nepřístupných oblastech, tzv. „za rohem“, a to je hlavní výhoda tohoto zařízení *(Endo-Wrist® technika)* (obr. 11.2). Všechny pohyby jsou zpracovány a interpretovány počítačem tak, aby zpřesnily a zabezpečily bezpečný pohyb chirurgických nástrojů v pacientově těle (obr. 11.3). To vše přispívá spolu s eliminací třesu rukou k významnému snížení operačních rizik, a tím překonává klasickou laparoskopii. Typy robotických nástrojů jsou odlišné podle charakteru prováděné operace (obr. 11.4).

Ovládací konzola slouží operatérovi k ovládání robotického systému, který k tomu používá svoje ruce i nohy a operační pole sleduje prostřednictvím 3D obrazu v zobrazovacím zařízení, které je velikosti lyžařských brýlí (obr. 11.1a). Stereoskopický zobrazovací modul je umístěn v přední části ovládací konzole a pod ním jsou ovladače pro snímání pohybu rukou chirurga a opěrka předloktí (obr. 11.5). V její dolní části jsou ovládací pedály a v zadní části je umístěna elektronika, která byla u nových typů operačních robotů přemístěna do přístrojové věže. Součástí systému je také akumulátor pro nouzový režim. Ovládací a operační konzoly jsou propojeny podle počtu ramen třemi nebo čtyřmi kabely, které přímo napájejí pohonné jednotky.

Optický systém poprvé umožňuje u novějších modelů stereooptický obraz v kvalitě 3D HD. Trojrozměrný obraz je zprostředkován díky stereoskopické optice, která obsahuje dvě digitální kamery a osvětlení. Oba videosignály jsou synchronizovány a po převodu do

Obr. 11.9 Robotický systém da Vinci S (www.intuitivesurgical.com)

Obr. 11.10 Robotický systém da Vinci Si HD (www.intuitivesurgical.com)

Jednotlivé komponenty jsou vzájemně propojeny jen optickým kabelem. Nová ovládací konzola je podstatně menší a ergonomičtější. Elektronicky lze nastavovat polohu nožního ovladače, ručních ovladačů i sklon obrazového modulu. Celé nastavení lze uložit do paměti pro jednotlivé operatéry. U operační konzoly byly provedeny úpravy v konstrukci ramen, kde jsou nové digitální snímače polohy, jinak se od předcházejícího modelu neliší. Přístrojová věž vykazuje zásadní změny a tvoří řídící centrum systému. Centrální jednotka je umístěna v dolní části, světelný zdroj a dvojitá kamerová jednotka jsou plně integrovány do přístrojové věže. Všechny komponenty jsou propojeny a je možné jejich ovládání i z konzoly chirurga, hlavy kamery nebo z dotykové obrazovky, která je umístěna v horní části na polohovatelném rameni. Celá sestava samozřejmě umožňuje zpracování videosignálů ve vysokém rozlišení.

Další výhodou u tohoto modelu je možnost zapojení další konzoly a tím umožnit, aby současně pracovali dva chirurgové. Duální konzola umožňuje také spolupráci lékařů různých oborů při řešení určitého problému. Nejdůležitější výhodou duální konzoly je možnost zacvičovat v robotice dalšího lékaře (obr. 11.10).

Cévní chirurgie

Na základě našich dosavadních zkušeností s více než 250 operacemi si dovolím tvrdit, že lze roboticky úspěšně provádět cévní anastomózu na aortě i na pánevní tepně, a to dokonce mnohem snadněji než při klasické laparoskopické operaci. Další možností je odstranění aterosklerotických hmot z lumina aorty nebo pánevních tepen, které mohou způsobit jejich zúžení. Robotický systém je tedy možné využít k tromboendarterektomii velkých tepen a následně i pro uzávěr takto desobliterovaných tepen cévní záplatou. Neméně zajímavou oblastí pro robotickou cévní chirurgii jsou operace výdutí břišní aorty. V tomto případě se jedná o provádění cévních anastomóz, odstranění trombotických hmot z vaku výdutě, uzávěru lumbálních tepen, které po otevření vaku výdutě zpětně krvácejí, a nakonec i uzávěr vaku výdutě aorty po vlastní rekonstrukci. V dutině břišní je pak na závěr u všech výše popsaných výkonů provedena robotická sutura retroperitonea. Velice zajímavé je použití robotického systému při rekonstrukci viscerálních tepen například při operaci výdutě slezinné tepny nebo rekonstrukci ledvinné tepny, ošetření endoleaku po endovaskulárních zákrocích, operaci výdutě vnitřní prsní tepny či první hybridní výkony, které patří také do spektra našich robotických cévních operací (tab. 11.1).

Robotické cévní operace je možné rozdělit podle lokalizace na výkony v pánevní oblasti, na břišní aortě, na viscerálních tepnách nebo na hrudní aortě. Toto rozdělení však neodpovídá stupni obtížnosti, protože na pánevní tepně či aortě může být prováděna jednoduchá roboticky asistovaná centrální anastomóza iliakofemorální nebo aortofemorální rekonstrukce v kontrastu s poměrně složitější náhradou výdutě aorty nebo pánevní tepny, kdy jsou roboticky našívány obě anastomózy. Příznivější rozdělení se nabízí podle typu onemocnění, kdy se může jednat o robotické operace v aortoiliacké oblasti z důvodu aterosklerotického stenózujícího nebo aneurysmatického postižení. Obecně náročnější výkony na viscerálních tepnách, hybridní výkony v kombinaci s endovaskulárními technikami a robotické operace hrudní aorty zcela jistě patří jen do rukou zkušených vaskulárních chirurgů s dobrými laparoskopickými a robotickými zkušenostmi. Základním přístupem k problematice aortoiliacké oblasti je modifikovaný transperitoneální přístup, který je popsán v kapitole 10. Pro většinu robotických cévních rekonstrukcí jsou použita tři robotická ramena, jen v případě operace výdutě pánevní tepny nebo kombinovaného aneurysmatického postižení aorty a pánevních tepen či operace renálních tepen bývá často čtvrté rameno s nástrojem využito jako tkáňový retraktor. Poloha pacienta je na pravém boku, asi v úhlu 30–45°, levá horní končetina je uložena podél těla a dolní končetiny mírně pokrčeny v kolenou. Poloha pacienta musí zajišťovat dokonalý přístup i do třísel v případě aortobifemorální (ABF) rekonstrukce. Operační konzola je v naprosté většině případů umístěna na pravé straně pacienta.

Tabulka 11.1 Současné možnosti robotické cévní chirurgie

• Tromboendarterektomie aorty a pánevní tepny
• Iliakofemorální bypass
• Aortofemorální bypass jednostranný
• Aortobifemorální bypass
• Aortofemorální bypass s centrální anastomózou na sestupné hrudní aortě
• Výduť břišní aorty
• Výduť pánevní tepny
• Výduť slezinné tepny
• Výduť vnitřní prsní tepny
• Rekonstrukce renální tepny
• Hybridní výkony

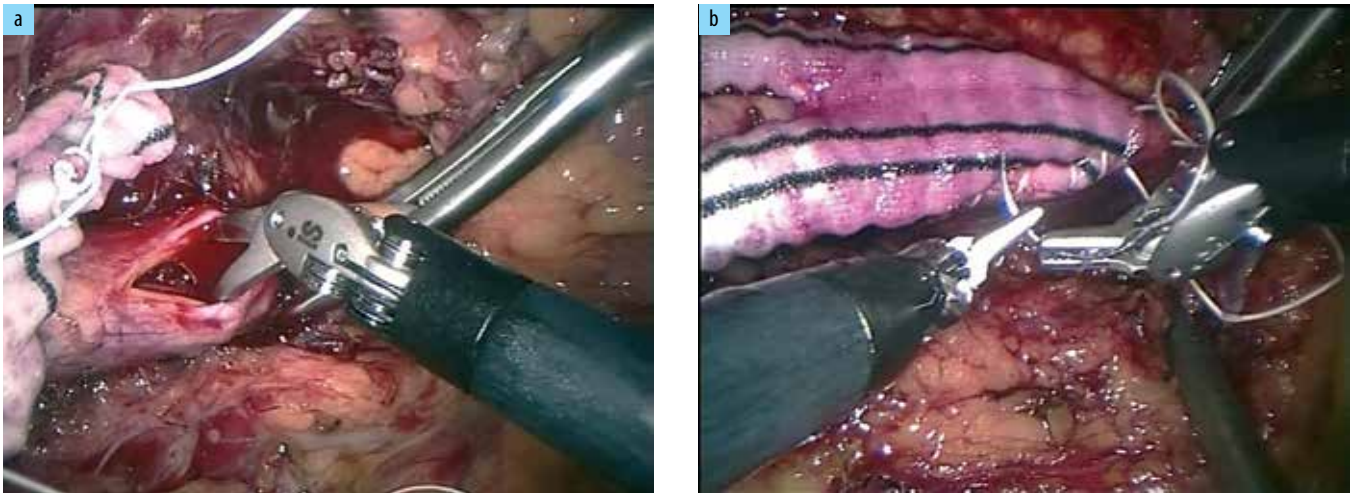

Obr. 11.18 **a)** Aortotomie, **b)** anastomóza end to side (ETS), aortobifemorální bypass

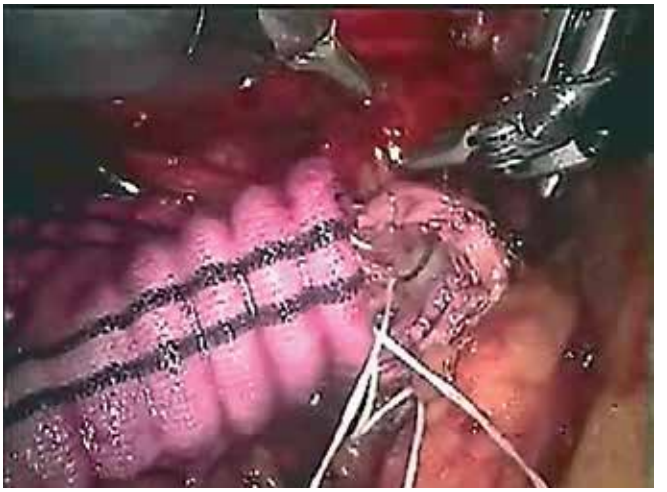

Obr. 11.19 Anastomóza end to end (ETE), aortobifemorální bypass

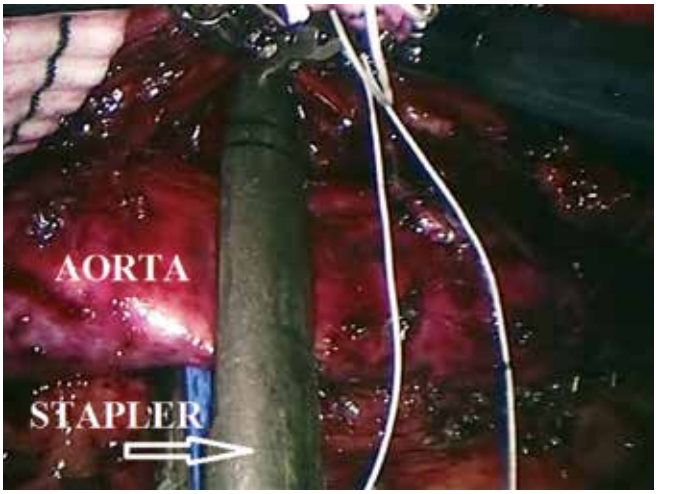

Obr. 11.20 Uzávěr periferního pahýlu aorty staplerem

po uvolnění svorek a obnovení krevního průtoku původním řečištěm. Heparin je následně neutralizován po dokončení anastomóz v periferii. Při volbě centrální anastomózy ETE je retroperitoneum uzavřeno až po dokončení periferních anastomóz a neutralizace heparinu z důvodu snahy o nejkratší čas ischemie.

Aortofemorální bypass s centrální anastomózou na sestupné hrudní aortě

Představuje zatím stále ještě klinický experiment, ale zcela jistě pootevírá i tuto možnost k řešení cévní problematiky pomocí robotického systému. V úvahu připadá chronicky uzavřená předcházející aortofemorální rekonstrukce s opakovanými intervencemi nebo subrenální uzávěr s těžkým aterosklerotickým postižením aorty suprarenálně.

Bypass s centrální anastomózou na sestupné hrudní aortě a periferní na femorální tepně bývá nazýván *thorakofemorální bypass*. Pro revaskularizaci obou dolních končetin navazuje pak na levostranný thorakofemorální bypass ještě bypass femorofemorální zkřížený. Tato technika je alternativou aortofemorální rekonstrukce a má zaručeně lepší průchodnost než *axilofemorální bypass*, který bývá standardně indikován při nemožnosti provedení

aortofemorální rekonstrukce. Poloha pacienta je obdobná jako při robotických operacích aorty a pánevních tepen. K endotracheální intubaci je použita dvojitá kanyla, která umožňuje řízený kolaps levého plicního křídla. K hrudní části operace je obvykle použito čtyř 10–12mm trokarů a z miniincize je následně instalována nástěnná cévní svorka. Po otevření parietální pleury je v potřebném rozsahu vypreparována sestupná hrudní aorta. Retroperitoneální prostor je vytvořen obvykle prostřednictvím dilatačního balonu a místo pro vedení cévní protézy z hrudníku do retroperitonea je v oblasti kostofrenického úhlu a dále za ledvinou do levého třísla. Hlavní výhodou použití robotického systému je krátký čas svorky potřebný k našití centrální anastomózy. Podle literatury je průměrný čas svorky klasické thorakoskopické anastomózy kolem 100 minut ve srovnání s robotickou, který je kolem 20–30 minut. Robotika zde nabízí kvalitní cévní rekonstrukci srovnatelnou s aortofemorálním bypassem a eliminuje hlavní nevýhody rekonstrukce axilofemorální, ke kterým patří časté pooperační uzávěry a obvyklá nutnost antikoagulační léčby.

Výduť břišní aorty

Roboticky asistovaná náhrada výdutě břišní aorty již představuje náročnější operační výkon, který vyžaduje dostatečnou zkušenost operatéra jak v oblasti otevřené chirurgie, tak hlavně v chirurgii robotické. Roboticky můžeme provést jak aorto-aortální náhradu, tak i náhradu aortoiliackou při postižení břišní aorty a pánevních tepen. Náš soubor obsahuje 19 % těchto operací. Rozmístění trokarů je shodné s robotickými aortofemorálními rekonstrukcemi, jen jejich počet je zvýšen na sedm. Pozice sedmého trokaru bývá nejčastěji nad tříselným vazem vlevo a bývá použit jako druhý asistenční vstup. Stejně jako u předcházejících typů operací bývá prvním krokem přemístění tenkých střevních kliček a omenta na pravou stranu dutiny břišní a otevření retroperitonea na levé straně aorty v průběhu levé gonadální žíly a jeho následná fixace několika stehy ke stěně břišní. V případě nutnosti je možné zafixovat i velkou předstěru ke stěně břišní jednotlivým stehem. Po preparaci aorty a pánevních tepen v potřebném rozsahu k levé renální žíle obcházíme krček aorty tak, aby zde mohla být naložena centrální svorka. Jestliže to konfigurace vaku výdutě dovolí, v koordinaci s vyšetřením CT-AG vyhledáme a uzavřeme pomocí klipů levé lumbální tepny. Po aplikaci heparinu je naložena subrenálně centrální svorka a robotickými nůžkami s koagulací je podélně otevřen vak výdutě, který z praktického hlediska můžeme také fixovat stehem ke stěně břišní, a tím rozevřeme intraluminální prostor vlastní výdutě aorty (obr. 11.21). V naprosté většině případů je nutné odstranit trombus, který vyplňuje vak výdutě. K tomuto manévru využijeme robotický jehelec a klasický disektor nebo střevní

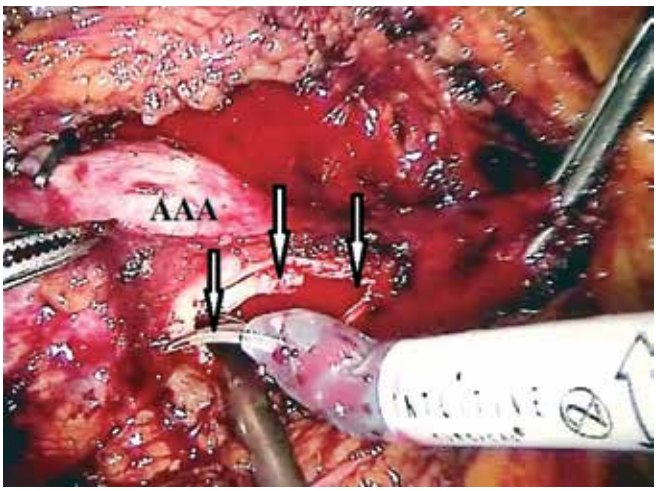

Obr. 11.21 Podélná aortotomie u AAA (robotické nůžky)

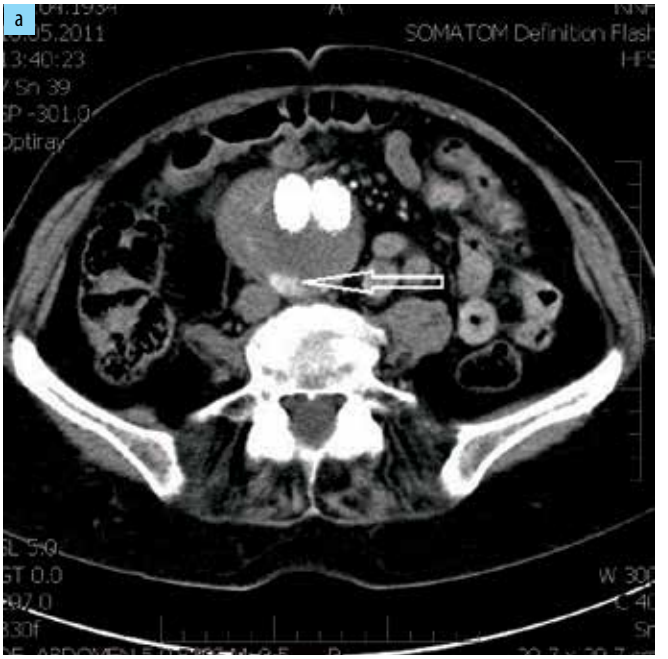

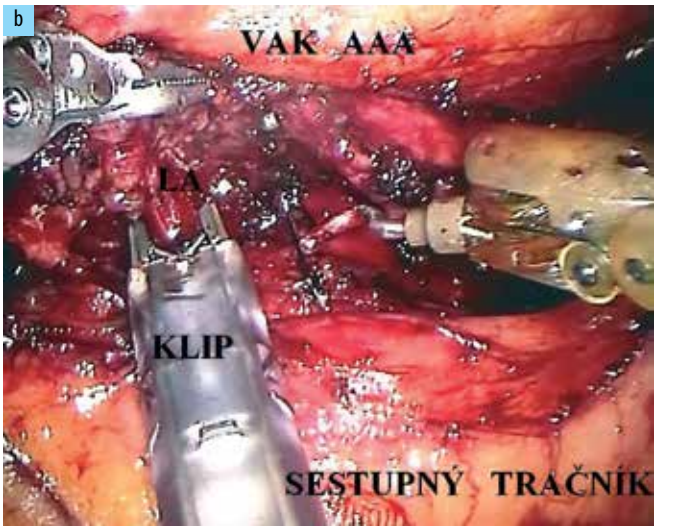

Obr. 11.39 **a)** Endoleak II. typu z lumbální tepny (CT-AG), **b)** robotické ošetření, uzávěr lumbálních tepen klipy

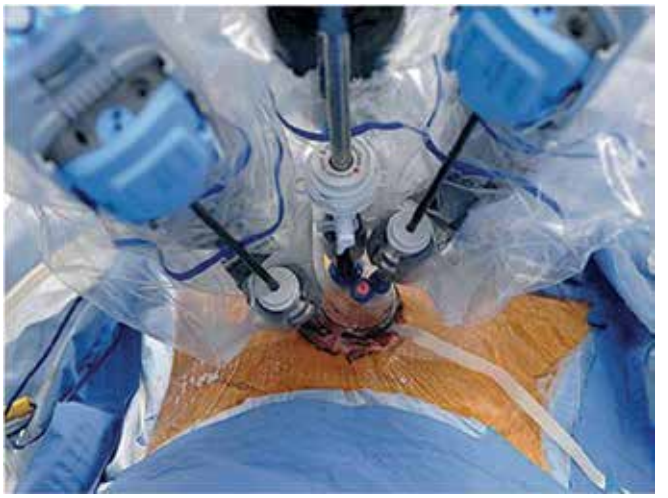

Obr. 11.40 Single port (www.onlinelibrary.com)

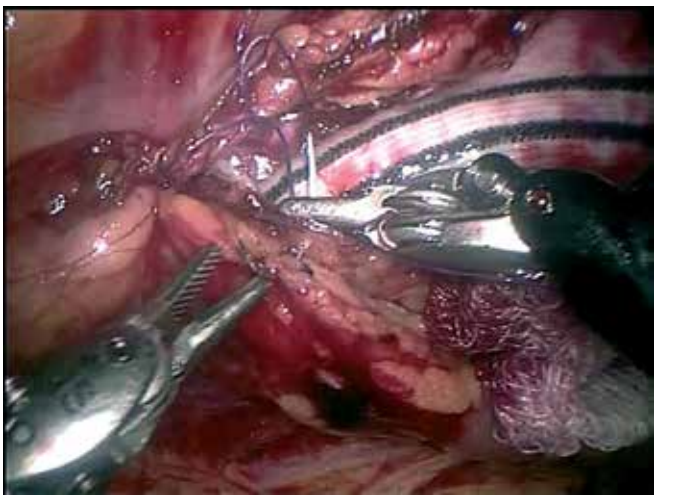

Obr. 11.41 Uzávěr retroperitonea

výkonů jsou již zaznamenány další ojedinělé operace, ke kterým patří některé hybridní operace, ošetření endoleaku po endovaskulární chirurgii nebo záchovné operace sleziny při výskytu větších aneurysmat této tepny. Další profit využití robotického systému se dá očekávat při jeho zavádění u hybridních výkonů hlavně na břišní a hrudní aortě. Hybridní výkony nabízejí v obecném slova smyslu výhodu pro pacienta v tom, že jsou provedeny všechny terapeutické zákroky v jedné době, při jedné hospitalizaci, během jedné anestezie. Na druhou stranu hybridní výkon určitě znamená celkové prodloužení operace i délky anestezie. Kombinované operace jsou dobře známé z literatury v různých oblastech chirurgie. S nástupem laparoskopie se hybridní výkony objevují i při této moderní minimálně invazivní léčbě. V cévní chirurgii se asi nejčastěji jedná o kombinace radiologických invazivních zákroků a vlastní cévní rekonstrukce. Obdobné výkony jsou uváděny i v kardiochirurgii při kombinovaném použití koronární angioplastiky a koronárního bypassu.

VYŠETŘENÍ

Po dlouhá léta byla standardním vyšetřením angiografie oblouku aorty s vizualizací odstupů větví, jejich větvení i intrakraniálního průběhu. CT angiografie a MR angiografie částečně snížily počet prováděných zobrazovacích vyšetření, nicméně všechny tyto metody jsou spojeny buď s rizikem alergické reakce na kontrastní látku, embolizace nebo ozáření, nehledě na vyšší finanční náklady. Pro MR angiografii je navíc typické nadhodnocování přítomných stenóz. Duplexní sonografie na akreditovaném pracovišti poskytuje ve velké většině případů zcela postačující a přesnou informaci, takže klasické zobrazovací metody jsou nyní vyhrazeny pouze pro případ nejasností při složité anatomické situaci, při vícečetných stenózách či uzávěrech řečiště nebo při recidivujícím postižení.

INDIKACE

Asymptomatičtí pacienti jsou indikováni k výkonu se stenózou *arteria carotis interna* (ACI) ≥ 70 %. Symptomatičtí pacienti se indikují k výkonu při stenóze ≥ 50 %. Historické studie neodrážely ve větší míře situaci dnešní stárnoucí populace. Osmdesátiletí i devadesátiletí pacienti s postižením splňujícím tato kritéria, kteří nemají žádné onemocnění kriticky limitující délku života, jsou v současnosti indikováni k operacím jak v případech stenóz s typickou stranovou symptomatologií (hemisférické tranzientní ischemické ataky, dokončené CMP), tak běžně i bez symptomatologie, pokud jsou fyzicky aktivní a v dobré tělesné kondici.

KLASICKÁ OPERACE

Pacienti v den operace ráno dostanou 100 mg acetylsalicylové kyseliny (ASA) – Godasal®, Anopyrin® apod. Endarterektomie větvení ACC se provádí podle rozsahu postižení, použité anestezie (celková nebo lokální), monitorování neurologického stavu a potřebě zavedení intraarteriálního zkratu buď z longitudinální incize sahající z ACC do ACI, nebo everzním postupem s příčným přerušením tepny. Operačním přístupem je incize o rozsahu 5–8 cm na laterální straně krku při předním okraji *musculus sternocleidomastoideus*. Při snaze o miniinvazivitu lze tento přístup díky dobré posunlivosti kůže na krku zmenšit na 4 cm, aniž by utrpěla kvalita endarterektomie. V tomto případě dojde pouze k mírnému prodloužení doby operace. Řez probíhá ve směru štěpitelnosti kůže na krku a po několika měsících zcela mizí v kožních řasách s kosmeticky velmi přijatelným výsledkem.

Pooperační průběh je u naprosté většiny pacientů nekomplikovaný ve vztahu k vlastnímu výkonu, při standardním režimu pacient leží v den operace na jednotce intenzivní péče (JIP), první pooperační den je schopen pobytu na standardním lůžku s možností propuštění do ambulantní péče 2. až 4. pooperační den. Při dobrých ambulantních podmínkách a režimu „fast-track“ je možné pacienta bez komplikací po 6 hodinách stěhovat z JIP na nemonitorované lůžko a propustit do domácího ošetření 1. pooperační den. Pacient je poté na trvalé antiagregační léčbě ASA, pokud nevyžaduje z jiného důvodu kombinovanou antiagregační nebo jinou antikoagulační léčbu. Je kontrolován v běžných termínech po 1, 3, 6 a 12 měsících a poté jednou ročně.

VÝSLEDKY OPERACÍ

Největší význam pro udržitelné a kvalitní výsledky operací má jejich provádění na renomovaných pracovištích s dlouhou tradicí a velkým objemem operací na jednoho operujícího lékaře. Vlastní technika postupu se na počtu komplikací projevuje minimálně. Neprokázalo se, že by krátkodobé výsledky everzní techniky byly odlišné od podélné arteriotomie. Ani lokální anestezie ve srovnání s celkovou anestezií nemá lepší výsledky v oblasti morbidity a mortality. Naproti tomu systematické používání záplaty k uzávěru arteriotomie snižuje riziko restenózy i kombinovaného perioperačního a dlouhodobého rizika CMP. Špičková pracoviště dosahují dlouholetého průměru CMP/úmrtí 1,5–2 % v souborech symptoma-

Tabulka 12.1 Indikace k endovaskulárnímu postupu při řešení stenózy větvení karotidy

	Důvod k endovaskulárnímu řešení
1	Časná pooperační restenóza (do 2 let, metoda 1. volby)
2	Pacienti s vysokým rizikem perioperační ischemické koronární příhody, nebo pacienti, u kterých se musí výkon koronární revaskularizace provést současně s řešením stenózy karotid
3	Pacienti s anamnézou městnavého srdečního selhání
4	Nevhodný operační terén, stavy po ozařování, s rozsáhlým jizvením po předchozích operacích v ORL oblasti
5	Léze v chirurgicky nedostupné oblasti blízko mozkové baze nebo nízko na ACC, pod úrovní klíční kosti
6	Druhostranná nervová léze nervus laryngeus recurrens, nervus pharyngicus
7	Těžké chronické respirační nebo renální selhání
8	Na výslovnou žádost pacienta z jeho osobních důvodů

tických i asymptomatických pacientů. Otevřená karotická endarterektomie zůstává zatím zlatým standardem péče o tyto pacienty.

Endovaskulární výkony

INDIKACE

U části pacientů není možné z různých důvodů otevřenou operaci provést. Stálé zlepšování endovaskulárních postupů a zmenšování vyráběných stentů pro potřeby intervenční kardiologie vedlo k zavedení této techniky i v oblasti větvení ACC. Indikace k endovaskulárnímu postupu jsou shrnuty v tabulce 12.1. S přihlédnutím k nízkým rizikům otevřené operace i u skupiny vysoce rizikových pacientů jsou některé tyto indikace pouze relativní, nicméně je jisté, že endovaskulárních výkonů bude přibývat. Základní kritéria pro provedení výkonu jsou stejná jako u otevřených operací, tedy ≥ 70 % asymptomatická a ≥ 50 % symptomatická stenóza. Velký význam pro rozvoj techniky bude mít další vývoj protektivního zařízení bránícího embolizaci do mozkových tepen.

TECHNIKA

Základem pro rozhodnutí o schůdnosti endovaskulárního postupu je kvalitní vstupní zobrazovací vyšetření, které zachytí celý oblouk aorty, lokalizuje odstupy větví a jejich průběh až po Willisův okruh, který ale není u více než poloviny osob kompletní. Podle anatomické situace je volen katétr a protektivní zařízení, které se podle konstrukce dělí na typ s proximální nebo distální okluzí a filtry. Proximální protekce se doporučuje u komplexních lézí a u pacientů s malou cerebrovaskulární rezervou, filtr při nedostatečném kolaterálním oběhu.

Pacienti, kteří jsou indikováni k endovaskulární léčbě, dostávají 1–3 dny před operací kombinaci 100 mg ASA a 75 mg clopidogrelu (Plavix®, Trombex®). Výkon by měl být prováděn na přístroji s možností biplanárního zobrazení. Nemocný je při vědomí a je možné ho premedikovat lehkým sedativem. Lokálně se znecitliví místo vstupu do tepny, nejčastěji *arteria femoralis (AF)*. Po zajištění intraarteriálního přístupu se pacient heparinizuje. Selektivní angiografií se ověří lokalizace stenózy a zvolí taková projekce, kdy se vnitřní a vnější karotida co nejméně překrývají. Potom se zavede vodič do *arteria carotis externa (ACE)* a jeho pomocí sheath do ACC. Pomocí sheathu se zavede po vodiči protektivní zařízení (pracuje na principu filtru protékající krve nebo balonkové okluze tepny) do distální části extrakraniální ACI, těsně pod vstup tepny do *os petrosum*. Stenotická léze se balonkem nejprve predilatuje a poté (podle volby intervenujícího lékaře) se zavede nitinolový

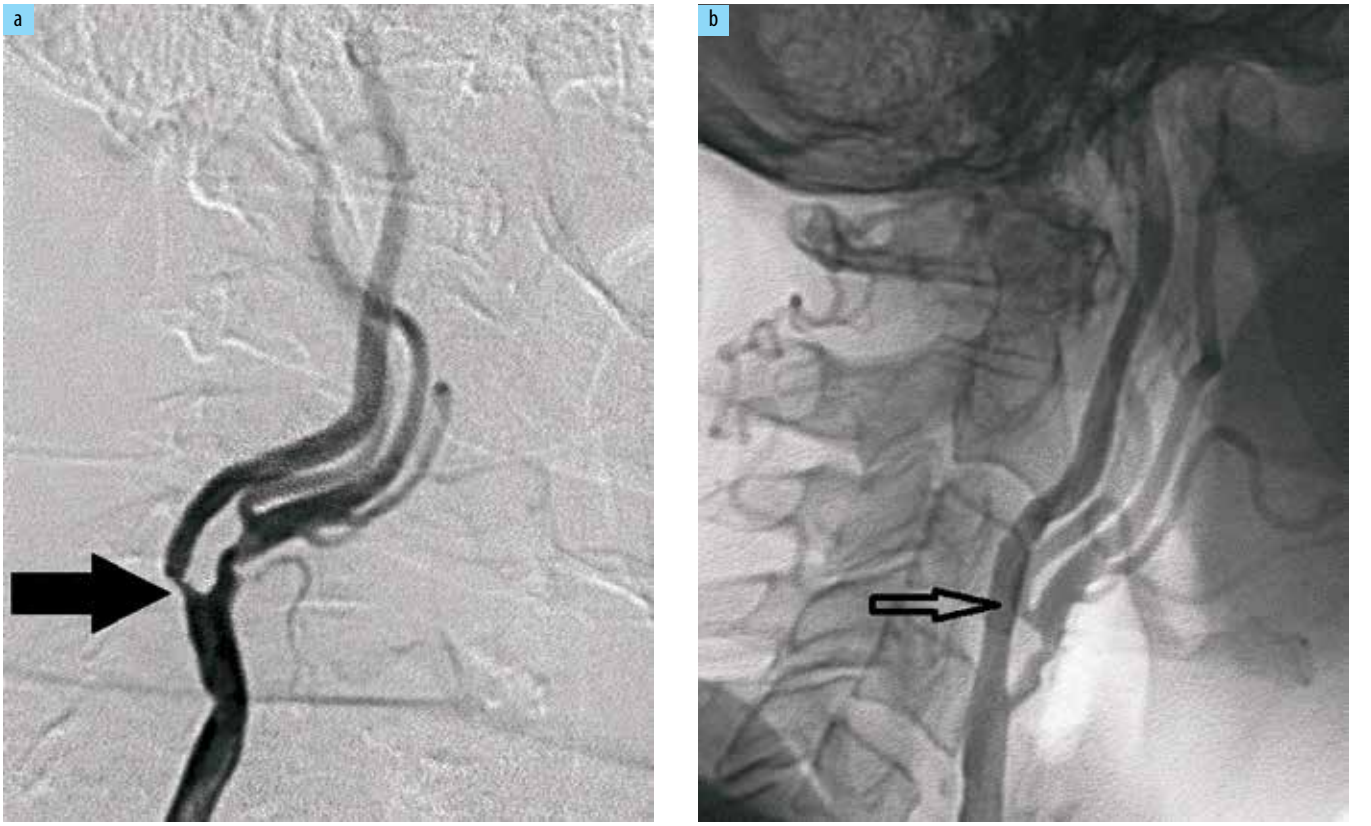

Obr. 12.1 **a)** Stenóza arteria carotis interna, **b)** výsledný efekt po PTA s implantací stentu

samoexpandibilní stent typicky o rozměrech 8–10 × 30 mm, kotví se ve společné a vnitřní krkavici a překrývá vstup do ACE. Průměr stentu se volí o 1–2 mm větší, než je největší průměr ACC v oblasti pod bifurkací, jinak by v místě nedostatečné apozice stentu ke stěně tepny vznikala trombóza. Pokud je to zapotřebí, je možné stenózu dodilatovat. Závěrem výkonu se provede kontrolní angiografie, vodič musí zatím zůstat na místě. Pokud dojde k vazospasmu, je nutno vyčkat až sám pomine, nebo podat vazodilatační léčbu (Nitroglycerin®). Po odstranění vodiče se provede závěrečná angiografie ve dvou projekcích, heparin se po výkonu neruší (obr. 12.1).

Průběh po zákroku je obvykle nekomplikovaný, pacient musí být uložen na monitorovaném lůžku, kde se sleduje hlavně neurologický stav, krevní tlak a místo cévního přístupu. První den po výkonu je pacient schopen propuštění do ambulantní péče, obvykle po neurologickém a případně i sonografickém vyšetření. Pacient je poté na jeden měsíc na dvojité antiagregační léčbě ASA + Clopidogrel® a je kontrolován v běžných termínech po 1, 3, 6 a 12 měsících, poté jednou ročně. Při intervenci pro postiradiační stenózu se doporučuje udržovat duální antiagregaci po dobu jednoho roku.

VÝSLEDKY ANGIOPLASTIK

Nejzávažnější komplikací endovaskulárního výkonu je embolizační CMP. Počet tzv. velkých příhod je výrazně snížen používáním protektivního zařízení. Výskyt subklinických mikroembolizací může být v závislosti na typu a zkušenostech zdravotnického zařízení i větší, jejich význam pro další osud pacienta není zatím dostatečně prozkoumán. Mezi méně významné komplikace patří protrahovaná bradykardie a hypotenze, způsobená drážděním karotického glomu. Mezi dlouhodobé komplikace patří vznik restenózy ve stentu nebo trombóza stentu. Naproti tomu endovaskulární výkon má také své kontraindikace,

Tabulka 12.2 Porovnání vybraných výsledků ze studie CREST

	Endovaskulární výkon (%)	Otevřená operace (%)	P
Kombinované úmrtí/CMP/AIM u asymptomatických pacientů	2,5	1,4	0,15
Kombinované úmrtí/CMP/AIM u symptomatických pacientů	6,0	3,2	0,02
Kombinované úmrtí /CMP/AIM do 30 dnů u všech pacientů	5,2	4,5	0,38
Kombinované úmrtí/CMP/AIM do 30 dnů ve skupině symptomatických osob mladších 80 let	5,6	2,6	–
Kombinované úmrtí/CMP/AIM po 4 letech celkem	7,2	6,8	–
Pouze CMP	4,1	2,3	0,01
Pouze AIM (vliv clopidogrelu)	1,1	2,3	0,03

CMP – cévní mozková příhoda, AIM – akutní infarkt myokardu

mezi něž patří přítomnost čerstvého trombu ve stenóze, velmi těsná (nad 95 %) nebo dlouhá (nad 2 cm) léze, výrazné zakřivení nebo kinking v karotickém povodí, přítomnost výdutě v blízkosti léze, a také těžká, život ohrožující alergická reakce na kontrastní látku v anamnéze.

V posledních letech proběhlo více než 14 studií porovnávajících výsledky otevřených operací a endovaskulárního stentování. Vinou nepromyšlené koncepce studií, nezkušeností endovaskulárních i operačních týmů a nepovinného používání protektivních zařízení byly výsledky endovaskulární techniky špatné a metodu částečně diskreditovaly. Teprve v poslední dokončené studii CREST, která randomizovala 2502 symptomatických i asymptomatických pacientů se stenózou nad 70 %, byly výsledky relativně srovnatelné, ovšem zatím pouze s výsledky historických pilotních studií. Porovnání vybraných výsledků je uvedeno v tabulce 12.2.

Vyrovnat se operačním výsledkům ze špičkových cévně-chirurgických pracovišť, kde se kombinovaný počet závažných periprocedurálních CMP/úmrtí pohybuje dlouhodobě mezi 1,5–2 %, ovšem endovaskulární technika zatím nedokázala. Medicínský výzkum přináší nová embolizacím bránící zařízení a nové stenty, které mohou být v budoucnosti spojeny s menším počtem periprocedurálních komplikací. Používání lepších antiagregancií (Clopidogrel®) u klasicky operovaných pacientů může však vést ke zlepšení výsledků i v této skupině.

12.2 CENTRÁLNÍ POSTIŽENÍ VĚTVÍ OBLOUKU AORTY

Endovaskulární technika

Vzhledem k lokalizaci lézí a relativně vysoké mortalitě klasických operací, kdy je potřeba sternotomie (3–11 %), je toto postižení vhodné pro primárně endovaskulární postup. Všeobecně se uznává, že indikací k výkonu na *arteria carotis communis* a *truncus brachiocephalicus* jsou pouze symptomatické léze s projevy mozkové ischemie v důsledku embolizací nebo symptomatického steal syndromu *arteria vertebralis*, případně velmi významné ischemické obtíže horní končetiny. Jedinou výjimkou je asymptomatická významná centrální stenóza *arteria subclavia* u pacienta s přítomným mammarokoronárním bypassem vedeným ze stejnostranného povodí, protože zde hrozí ischemie myokardu. Nejlépe řešitelné jsou léze do 3 cm délky. Pacient již obvykle má předchozí angiografické vyšetření z levé přední šikmé projekce, kde je oblouk aorty dobře přehledný a jednotlivá ústí se nepřekrývají. Již před výkonem je zahájena medikace 100 mg ASA/den. Léze na

Tabulka 12.3 Indikace k endovaskulárnímu postupu při řešení stenózy renální tepny

	Důvod k endovaskulární intervenci
1	Jedno- nebo oboustranná stenóza ≥ 70 % při nekontrolovatelné refrakterní hypertenzi, vícečetných antihypertenzivech
2	Jedno- nebo oboustranná stenóza ≥ 70 % při pokročilém renálním selhání, které se v poslední době výrazně zhoršilo
3	Jedno- nebo oboustranná stenóza ≥ 70 % při recidivujícím plicním edému, nestabilní angině pectoris
4	Pacienti s akutním nebo subakutním renálním selháním nebo anurií díky uzávěru nebo subtotální stenóze jedné nebo obou tepen
5	Pacienti s nárůstem urey a kreatininu po nezbytném nasazení ACE inhibitorů
6	Pacienti s jednostrannou stenózou ≥ 70 % na solitární funkční ledvině
7	Pacienti na hemodialýze, jejichž parenchym je zásobován stenotickými tepnami

materiálu či kalcifikací nebo nutnost podání kontrastní látky a dávku ozáření. Zlatým standardem je stále renální angiografie, která může spojit upřesnění již dříve známé diagnózy s intervencí.

KLASICKÝ OPERAČNÍ POSTUP

Indikace operačních postupů je v současné době při konkurenci endovaskulárních metod velmi limitovaná. Otevřené operační výkony jsou zatíženy 2–7% perioperační mortalitou a 17–31% morbiditou. Ke zhoršení renálních funkcí pak dochází u 11–31 % pacientů a k restenózám nebo reokluzím u 5–18 % pacientů. Velice slibnou alternativou s nízkou mortalitou i morbiditou se v poslední době stala robotická chirurgie.

ENDOVASKULÁRNÍ POSTUP

Metodou první volby při léčení stenózy renální tepny je angioplastika, případně v kombinaci se stentem (obr. 12.2). U ostiálních lézí hrozí vznik restenózy u více než 50 % pacientů, při použití stentu jsou prokázány lepší výsledky. Volí se zejména balon-expandibilní stenty. Při postižení renální tepny dysplazií se stent při angioplastice primárně neimplantuje. Arteriálním přístupem je obvykle stejnostranná AF v třísle, při neschůdnosti tohoto přístupu je možné použít také pažní tepny. Úspěšnost výkonu je vysoká (98–100 %), počet komplikací a riziko restenózy jsou nízké (2–15 %). Efektivnost výkonu se projeví v možnosti výrazně nebo částečně omezit antihypertenzní medikaci (u 52–74 % pacientů), stabilizují se nebo se zlepší renální funkce (u 70–80 % pacientů) a zmenší se hypertrofie levé komory srdeční díky menší aktivaci systému *renin-angiotenzin-aldosteron*. Dvě randomizované studie posledních let, ASTRAL a STAR, ale prokázaly, že neselektivní provádění PTA renálních tepen a zavádění stentů nevede k lepším výsledkům ve srovnání s konzervativním postupem. Na druhé straně byly tyto studie ale kritizovány pro chybné indikace a nezkušenost intervenujících lékařů. Přesto je zřejmé, že existuje skupina pacientů, kteří na angioplastiku reagují velmi příznivě. Jsou to osoby s kritickou stenózou AR a pokročilým renálním selháním, které se v poslední době výrazně zhoršilo. U 20–30 % pacientů po PTA a stentu renálních tepen dochází k přechodnému zhoršení renálních funkcí, velmi pravděpodobně v důsledku embolizace aterosklerotického materiálu. Je prokázáno, že používání protektivního zařízení dokáže tomuto negativnímu následku ve větší míře zabránit. Používají se okluzní balonky i filtry, ale specifické zařízení pro tuto lokalizaci nebylo zatím vyvinuto. Riziko poškození funkčního parenchymu kontrastní látkou lze snížit dobrou hydratací před výkonem.

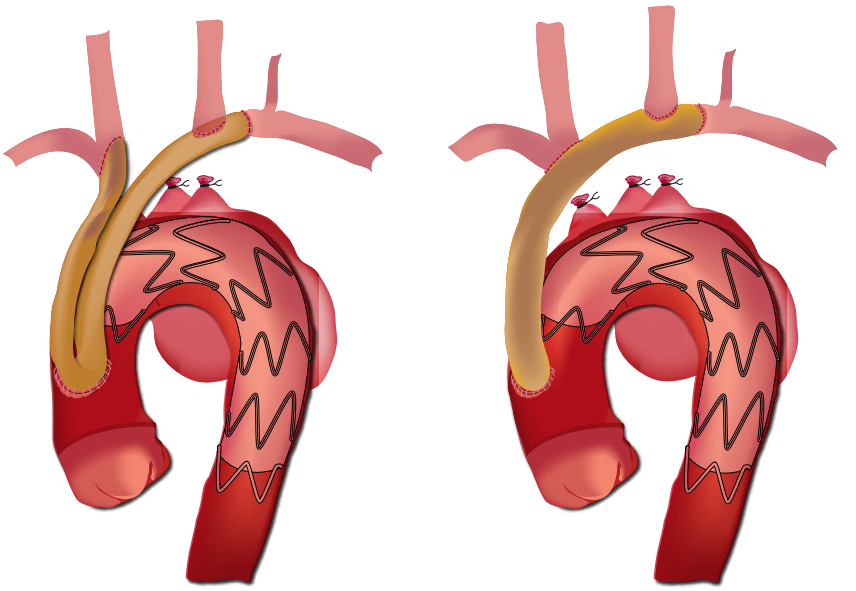

Obr. 13.1 Hybridní výkon v oblasti oblouku aorty (revaskularizace truncus brachiocephalicus a levé arteria carotis communis a arteria subclavia)

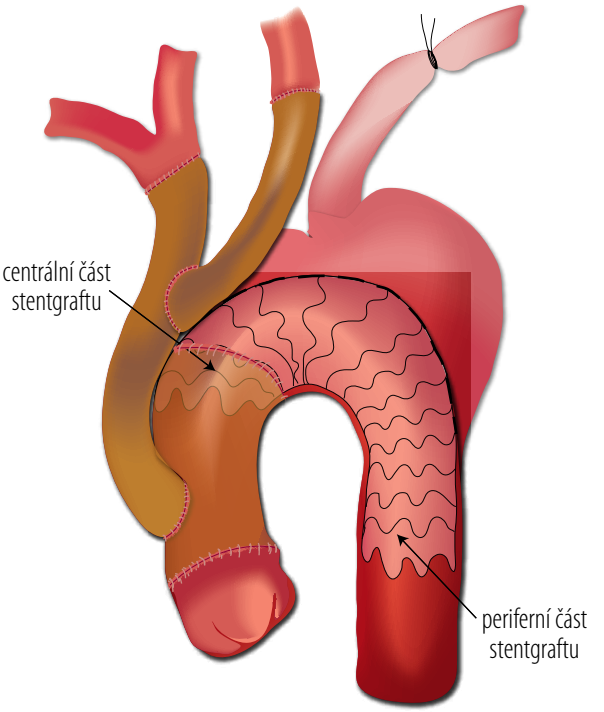

Obr. 13.2 Kombinace kardiochirurgické náhrady ascendentní aorty s revaskularizací větví oblouku aorty a implantací stentgraftu

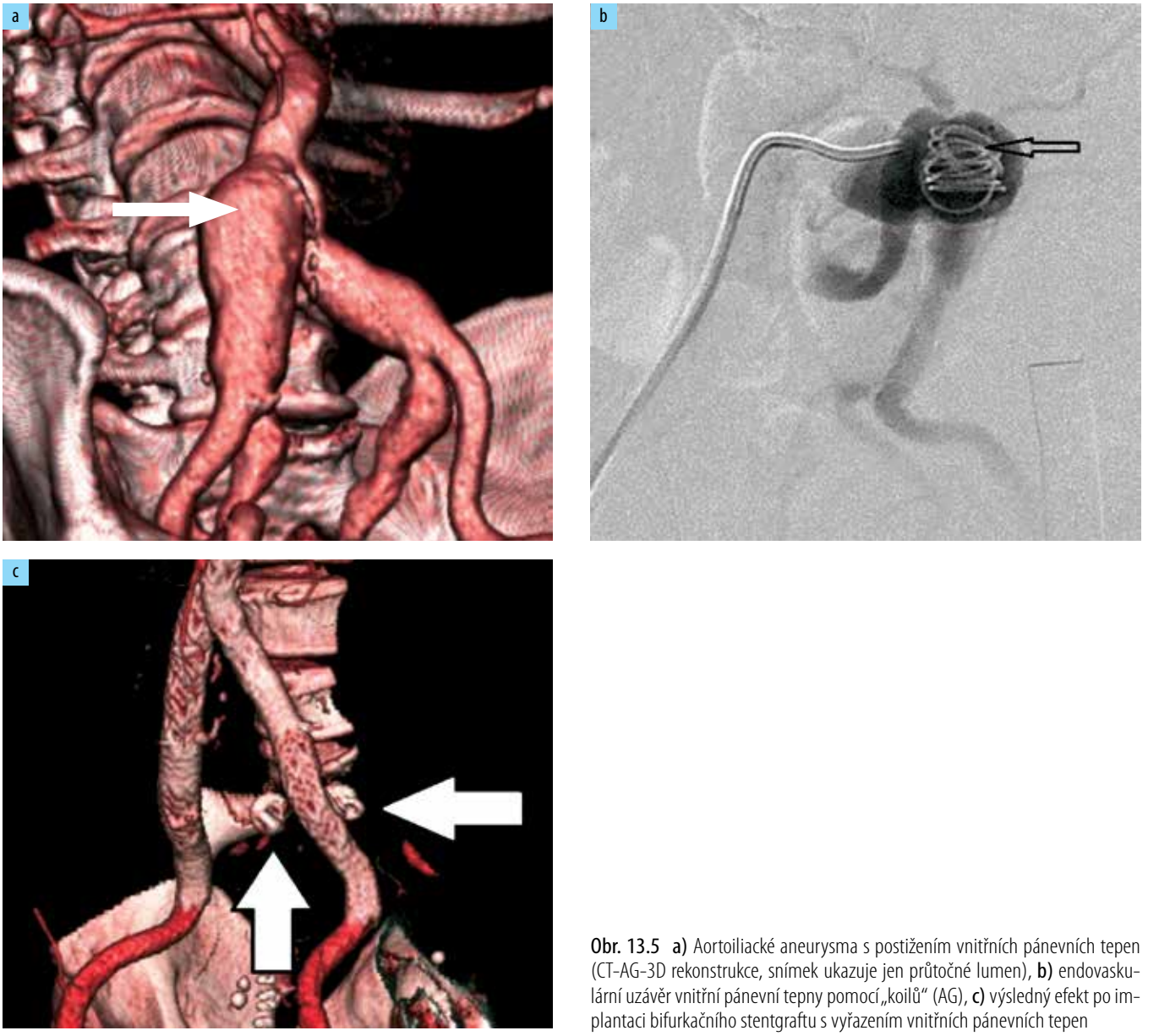

Obr. 13.5 **a)** Aortoiliacké aneurysma s postižením vnitřních pánevních tepen (CT-AG-3D rekonstrukce, snímek ukazuje jen průtočné lumen), **b)** endovaskulární uzávěr vnitřní pánevní tepny pomocí „koilů" (AG), **c)** výsledný efekt po implantaci bifurkačního stentgraftu s vyřazením vnitřních pánevních tepen

rekonstrukce. Řada autorů ukazuje na možnost řešení tandemového postižení v jedné době. Díky stále dokonalejšímu radiologickému instrumentáriu v kombinaci s klasickou nebo endovaskulární léčbou se tyto hybridní výkony stávají stále více rutinními v běžné praxi. PTA cévních lézí v délce nad 10 cm nemívá dobré dlouhodobé výsledky. Použití stentů po PTA v oblasti femorální tepny nepřináší zlepšení, spíše časné reintervence. Klasická femoropopliteální rekonstrukce je spjata s klasickými chirurgickými řezy a použití protetického materiálu zvyšuje riziko infekce. Kombinované operační techniky, při kterých se v jedné době provádí PTA v aortoiliacké oblasti a klasická infrainguinální cévní rekonstrukce nebo endarterektomie femorální tepny v třísle a PTA tepny dále v periferii, představují moderní trend léčby víceetážových cévních onemocnění.

13.12 DISTÁLNÍ BYPASSY S VOLNÝM PŘENOSEM SVALOVÉHO LALOKU

Pacienti s rozsáhlými ischemickými defekty, které postihují šlachy a kosti, mohou být ohroženi vysokou amputací i po úspěšně provedené rekonstrukci. V těchto případech je možné zvolit po rozsáhlé nekrektomii *přenos svalového laloku (PSL)* k ošetření vzniklého defektu, a tím zlepšit podmínky pro záchranu končetiny. Periferní bypassy v kombinaci s PSL vyžadují zkušenosti z cévní i plastické chirurgie. V některých centrech vznikají týmy cévních a plastických chirurgů, kteří se zabývají touto problematikou. Cévní rekonstrukce a PSL mohou být provedeny simultánně nebo ve dvou dobách. Kombinovaný výkon v jedné době je preferován u méně rizikových pacientů, vzhledem k dlouhému operačnímu času, větším krevním ztrátám atd. V případech těžké infekce jsou *débridement* nebo malá amputace provedeny několik dní před hybridním výkonem. S výhodou je dobré provádět hybridní výkon dvěma operačními týmy a dobrá spolupráce mezi cévními a plastickými chirurgy je zcela zásadní. Mezi nejčastěji používané svaly k volnému přenosu patří *latissimus dorsi, rectus abdominis, gracilis a serratus*. Kombinace mikrovaskulárního PSL a cévní rekonstrukce nabízí určitou možnost záchrany končetiny u vhodných pacientů s rozsáhlými ischemickými defekty. Autoři jsou si vědomi, že tyto ojedinělé náročné výkony nepatří do spektra miniinvazivních technik. V určitých případech však mohou hrát významnou roli při záchraně končetiny, a proto jsou zde krátce zmíněny.

13.13 ŽILNÍ TROMBEKTOMIE, PTA, STENT

Postup při onemocnění žil bývá většinou konzervativní, i když některé minimálně invazivní postupy mohou být aplikovány i v této oblasti. PTA nebo implantace stentu bývají použity při žilních stenózách nebo uzávěrech. Při trombóze hlubokých končetinových žil, pánevních žil nebo i dolní duté žíly může být metodou volby cílená trombolýza. Trombolýza, fragmentace, aspirace a extrakce patří k základním technikám léčby hluboké žilní trombózy. Fragmentace trombu je uskutečněna pomocí ultrazvukové energie nebo hydrodynamicky prostřednictvím vodiče s následným odsátím trombu. Další možností je ultrazvukem asistované farmakologické rozpuštění trombu. Perkutánní trombektomie může být prováděna s kavální protekcí zabraňující plicní embolii, zvláště když je plánována fragmentace trombu. Žilní stenózy mohou být přirozenou bariérou plicní embolie. Při farmakologické trombolýze nebývá kavální protekce prováděna s výjimkou vlajícího iliakokaválního trombu, kdy je dočasná protekce plicní embolizace používána s výhodou. Tato ochrana je zajišťována různými košíčky, které bývají zaváděny transjugulárním přístupem. Čerstvé tromby jsou odstraňovány snadněji než starší organizované, které pevně adherují k žilní stěně. Po třech týdnech bývají žilní tromby tak organizovány, že perkutánní trombektomie nebývá úspěšná.

Stenty obecně zlepšují průchodnost lumen a zajišťují vtlačení a fixaci trombotického materiálu do cévní stěny. Po implantaci stentu může dojít k jeho trombóze nebo rozvoji intimální hyperplazie. Trombóza ve stentu je časnou komplikací, zatímco intimální hyperplazie se většinou rozvíjí v průběhu několika měsíců.

Základní indikací pro perkutánní žilní trombektomii je kavální trombóza, trombóza podklíčkové žíly, pánevní žíly nebo arteriovenózních zkratů pro dialýzu. U iliakofemorální žilní trombózy bývá častěji volena trombolýza. Mezi hlavní indikace pro aplikaci stentů do žilního řečiště patří symptomatické stenózy pánevních žil v důsledku retroperitoneální fibrózy, ozáření, chirurgického zákroku, tumorů v iliakokavální oblasti, Budův-Chiariho syndrom (sdružený se stenózou duté žíly) atd.

REJSTŘÍK

A

akutní mezenterická ischemie *116*
ambulantní flebektomie *158*
anamnéza *43*
anastomóza
– end to end *69*, *90*
– end to side *69*, *90*
anatomie cévního systému *25*
anestezie *179*
– vedení *181*
angiografie *46*
angioplastika a implantace stentu *122*
angiotenzin II *33*
ANOPYRIN *110*
aorta *25*
aortobiiliacká substituce *95*
arteria sacralis mediana *25*
arteriovenózní zkraty *141*
asistent na operačním sále *82*
ASVAL technika *158*
aterogeneze *33*
ateromové a fibrózní pláty *37*
ateroskleróza *26*, *37*
– rizikové faktory *38*
atropin *181*
axilofemorální bypass *93*

B

balon-expandibilní stent *115*
balonková angioplastika, prostá *122*
bederní sympatektomie *163*
bledost a chlad končetiny *44*
blokáda
– bederního sympatiku *170*
– brachiálního plexu *168*
– ganglion stellatum *167*
– horního hrudního sympatiku *168*
blue toe syndrom *44*
bolest *43*
– břicha *43*
bradykinin *33*
břišní rozvěrač *52*

C

CEAP klasifikace *155*
cévní chirurgie, robotická *88*
cévní malformace *141*
cévní mozková příhoda *38*
cévní systém, vývoj *25*
Clopidogrel *113*
CT-angiografie *45*
cytostatika *124*

D

da Vinci
– chirurgie *75* *viz též* robotická chirurgie
– popis funkce *84*
– Si HD *80*
– simulátor *82*
– standard *80*
– S a S HD *80*
destičkový růstový faktor *33*
duplexní sonografie *45*

E

Ehlersův-Danlosův syndrom *100*
embolie *26*
– arteria pulmonalis *28*
embolizace do kmene SMA *116*
embolizační CMP *112*
embolus *39*
endarterektomie krční tepny *131*
endarterektomie větvení ACC *109*
– endovaskulární *111*
– indikace *110*
– klasická operace *110*
– vyšetření *110*
– výsledky operací *110*
endo-wrist technologie *77*, *83*
endobronchiální intubace *182*
endoleak po implantaci stentgraftu *101*
endoluminální bypass *122*
endoskopická ligatura perforátorů *147*
– kontraindikace *148*
– otevřená operace *150*
– technika *148*
– vyšetření *148*
endoskopický odběr VSM *151*
– kontraindikace *152*
– technika *152*
endoteliální hyperpolarizační faktor *33*
endotelin 1 *33*
endovaskulární léčba onemocnění hrudní aorty *104*
endovaskulární výkony *109*
– na arteria femoralis superficialis *121*
– na bércových tepnách *124*
– na břišní aortě *119*
– na hrudní aortě *118*
– na tepnách dolních končetin *121*
endovenózní laserová ablace *156*
epidemiologie *37*
etiologie *37*

F

femorální tepna *46*
fibroblastový růstový faktor *33*
fyziologie *33*

G

glomus tumor *44*
Godasal *110*

H

hand-port *57*
hemangiomy *141*
Hornerův syndrom *163*, *166*, *168*
hrudní sympatektomie *163*
hybnost malých kloubů *44*
hybridní cévní výkony *103*, *131*
– a přístupy pro dialýzu *141*
– distální bypassy s volným přenosem svalového laloku *140*
– embolizace a rekonstrukce vnitřních pánevních tepen při endovaskulární léčbě výdutě břišní aorty *138*
– endovaskulární a laparoskopická či robotická léčba výdutě břišní aorty *137*
– endovaskulární léčba aortálního oblouku a revaskularizace supraaortálních tepen *132*
– endovaskulární léčba onemocnění aorty v kombinaci s elektivní chirurgií *137*
– endovaskulární léčba výdutě hrudní aorty a klasická léčba břišní aorty při tandemovém postižení *136*
– klasické chirurgické přístupy pro endovaskulární zavádění stentgraftů *136*
– kombinace angioplastiky a infrainguinální rekonstrukce *138*
– kombinace CEA a PTA tepen oblouku aorty *132*
– na krční tepně *131*
– při léčbě vrozených cévních malformací *141*
– při onemocnění hrudní a thorakoabdominální aorty *134*
– resekce I. žebra a PTA *132*
– žilní trombektomie, PTA, stent *140*
hybridní sál *116*
hypertenze *43*

Ch

chemická bederní sympatikolýza *171*
chemická lumbální sympatikolýza *170*
CHIVA technika *158*
cholesterol *37*
chronická mezenterická ischemie *117*
chyby při laparoskopii a thorakoskopii *70*

I

iliakorenální bypass *98*
insuficience žilních spojek
– miniinvazivní přístupy *147*
– patofyziologie *148*
insuflace CO_2 *70*, *179*
– oběhové důsledky *180*
intraabdominální tlak *187*
ischemická choroba dolních končetin *121*
– míšní stimulace *173*
ischemie
– dolních končetin *170*
– horních končetin *167*

K

kalibrace endoskopů *82*
kapnoperitoneum *82*
– komplikace *182*
– kontraindikace *181*
– ventilační a respirační změny *180*
– vliv na regionální hemodynamiku *180*
kapnothorax *182*
kavální filtry *29*
Kawasakiho nemoc *98*
klaudikace *43*
klinické vyšetření *43*
koily *141*
komplikace miniinvazivní cévní chirurgie
– obecné *187*
– specifické *188*
konduit *137*
kožní teplota *44*
křečové žíly
– dermatologická laserová léčba *159*
– endovenózní termální ablace *156*
– intervenční léčba *155*
– minimálně invazivní léčba *154*
– záchovné techniky VSM *158*
kritická končetinová ischemie *124*
krossektomie *155*
kryoplastika *123*

L

laparoskopicky asistovaná cévní rekonstrukce *61*
laparoskopie *65*
– historie *17*
– kontraindikace *181*
– rukou asistovaná *57*
laser *122*
– k léčbě křečových žil *159*
learning curve *65*, *189*
léky uvolňující se z balonků a stentů *124*
léze *37*

M

malý oběh *33*
Marcain *149*
Marfanův syndrom *100*
Maryland *90*
metaloproteináza *27*
miniinvazivní doprovodné výkony *163*
miniinvazivní žilní chirurgie *147*
minilaparotomie *51*
minisvorky *52*
míšní stimulace *166*
modelování anatomických reálných tkání *85*
MR-angiografie *45*

N

nástroje, robotické
– nevýhody *71*
– životnost *79*
neointimální hyperplazie *122*
Nitroglycerin *112*

O

operační konzola *79*
operační přístup *65*
– modifikovaný transperitoneální *69*
– retroperitoneální *67*
– transperitoneální *67*
– transperitoneo-retroperitoneální *67*
operační robot da Vinci *75*
ovládací konzola *77*
oxid dusnatý *33*

P

paraneoplastický syndrom *44*
paraplegie *136*
parestezie *43*
patofyziologie *33*
patologie cévního systému *25*
pedály *78*
perkutánní ablace perforátorů *150*
perkutánní intervence na nervovém systému *166*
Plavix *111*
plynová embolizace *183*
pohled *44*
pohmat *44*
poloha pacienta *94*
– anti-Trendelenburgova *180*
– Trendelenburgova *180*
polyarteriitis nodosa *98*
poslech *44*
postižení větví oblouku aorty
– centrální *113*
– – endovaskulární technika *113*
– – současná centrální a periferní stenóza na arteria carotis *114*
– periferní *viz* endarterektomie větvení ACC
přenos svalového laloku *140*
příprava robotického systému *82*
přístrojová věž *79*
prostacyklin *33*
prostaglandin E_2 *33*
prostaglandin H_2 *33*
průtok krve *33*
PTFE cévní protéza *122*

R

radiofrekvenční ablace *156*
radiofrekvenční perkutánní sympatektomie *172*
respirační systém při laparoskopii *70*
restenóza *112*
revaskularizace LPT *134*
robotická chirurgie
– aortofemorální bypass *90*
– aortofemorální bypass s centrální anastomózou *93*
– břišní *86*
– cévní *88*
– dětská *86*
– gynekologie *86*
– hlavní výhody *102*
– hrudní *86*
– hybridní robotické výkony *100*
– iliakofemorální bypass *90*
– kardiochirurgie *87*
– operace štítné žlázy *87*
– ORL *87*
– přínos *84*
– rekonstrukce renálních tepen *98*
– současný stav rozvoje *85*
– tromboendarterektomie aorty a pánevní tepny *89*
– urologie *85*
– výduť břišní aorty *94*
– výduť pánevní tepny *96*
– výduť slezinné tepny *97*
– výduť vnitřní prsní tepny *98*
– využití *85*
robotické instrumentárium *83*
robotické týmy *83*
robotika *75*
rotační aspirační aterektomie *122*

S

sestra instrumentářka *82*
shear stress *viz* střihové napětí
single port *101*
skleroterapie *155*, *159*
stenóza *25*
– na arteria carotis *114*
– renálních tepen *114*
stent *109*
stentgraft *122*
střihové napětí *27*
stripping *155*
Surgicel *90*, *97*
světlem navigovaná flebektomie *158*
sympatická blokáda *166*
sympatikolýza *viz* chemická bederní sympatikolýza
syndrom horní duté žíly *29*

Š

šelest *44*

T

tep *44*
tepenný spasmus *39*
tepny *25*
thoracic outlet syndrom *45*, *132*, *165*
thorakofemorální bypass *93*
thorakoskopická a robotická resekce prvního žebra *165*
thorakoskopie *70*
transorální robotická chirurgie *87*
transport O_2 během laparoskopie *180*
tranzitorní ischemická ataka *43*
Trivex System *156*
trokar *65*
Trombex *111*
trombin *33*
trombolytika *131*
tromboxan A_2 *33*
trombóza *141*
– podklíčkové žíly *132*
trombus *39*
– fragmentace *140*
tukové proužky *37*
tumescentní lokální anestezie *155*
tunica
– adventicia *28*
– externa *25*
– intima *25*, *27*
– media *25*, *27*

U

uzávěr *26*
uživatelské nastavení robotického systému *78*

V

vasa vasorum *25*
Vasoview *152*
velký oběh *33*
vena
– cava *27*
– femoralis communis *28*
– poplitea *28*
– saphena magna *28*
– saphena parva *28*
ventrální aorta *70*
Viabahn *122*
výduť *26*
– břišní aorty *38*, *94*
– pánevní tepny *96*
– slezinné tepny *97*
– vnitřní prsní tepny *98*
výkony na renálních tepnách *114*
– endovaskulární postup *115*
– klasický operační postup *115*
– vyšetření *114*
výkony na tepnách zásobujících střevo *116*
vymizení periferního pulsu *44*
vyšetřovací metody *43*
vzdálená endarterektomie *124*

Z

zarouškování pracovních ramen robota *82*
ztráta motorické funkce *43*

Ž

žilní městky *29*
žíly *27*